Aus der Augenklinik der Universität Erlangen
(Vorstand: Professor Dr. med. Bruno Fleischer).

Über einen Fall von chronischer Uveitis mit Dysakusis, Poliosis sowie Zusammenstellung bisher bekanntgewordener ähnlicher Fälle.

Inaugural-Dissertation

zur

Erlangung der Doktorwürde

der

Hohen Medizinischen Fakultät

der

Friedrich-Alexanders-Universität zu Erlangen

vorgelegt von

Hans Fleischer
aus Tübingen

Tag der mündlichen Prüfung: 7. Oktober 1939.

Buchdruckerei M. Krahl, Erlangen-Bruck
1940

1940 M 47

Dekan: Professor Dr. med. Richard Greving.
Referent: Professor Dr. med. Hans Schmelzer.

R. UNIV.
BIBLIOTHEEK
LEIDEN

Ein erstmalig in der Erlanger Universitäts-Augenklinik beobachteter Fall von schwerer Uveitis mit Gehörstörung und Ergrauen der Wimpern, Augenbrauen und Kopfhaare ließ es, angesichts der Seltenheit solcher in Europa beschriebener Fälle und der Wichtigkeit der Erkrankung wegen etwaiger Zusammenhänge mit der sympathischen Ophthalmie, wünschenswert erscheinen, den Fall zu beschreiben.

Schon seit 70 Jahren sind immer wieder vereinzelte Beobachtungen mitgeteilt worden, die auf Komplikationen von Erkrankungen des Uvealtractus mit Dysakusis, Poliosis, Alopecie oder Vitiligo hinwiesen. Die ersten Mitteilungen hierüber betreffen jedoch nur Fälle von sympatischer Entzündung. Es war daher etwas Neues, als Y. Koyanagi 1914 zwei Fälle von sicher nicht traumatischer Uveitis mitteilte, die im weiteren Verlauf beträchtlichen Ausfall und Weißfärbung der Kopfhaare sowie Ergrauen der Augenbrauen und Wimpern zeigten. Auch war bei dem einen Fall vorübergehend Ohrensausen beobachtet worden. In der Folgezeit wurden dann, besonders aus Japan, weitere ähnliche Fälle bekannt und dort von Harada eine besondere Form beschrieben, die sich von den Fällen von Koyanagi durch die vorzugsweise Erkrankung des hinteren Bulbusabschnittes in Form einer akuten diffusen, exsudativen Chorioiditis mit Ausgang in albinotische Entfärbung des ganzen Augenhintergrunds, unterscheidet. Im folgenden soll nun der beobachtete Fall als einer der ganz wenigen, in Europa beobachteten, beschrieben und die bisher bekanntgewordenen Fälle sowohl von Ophthalmie mit ähnlichen Komplikationen als auch bei spontan entstandener Uveitis und die hauptsächlichsten Aufklärungen ihrer Genese zusammengestellt werden.

Krankengeschichte.

Am 5. II. 1938 wird die 33jährige Hausgehilfin vom Arzt in die Universitätsaugenklinik Erlangen, wegen „dop-

pelseitiger Neuritis optica mit rasch zunehmendem Verfall des Sehvermögens“ eingewiesen. Patientin teilt mit, sie habe immer gut gesehen. Vor zwei Jahren wären die Augen gerötet gewesen und für kurze Zeit hätten sie geträmt. Vor einem Monat sei wieder Rötung der Augen mit Tränenträufeln aufgetreten. Die seit 14 Tagen bemerkte Sehverschlechterung auf dem rechten Auge und seit 2 Tagen auch links, „wie ein Schleier“, führte die Patientin zum Arzt.

Die Patientin gibt an, als Kind an Masern und mit 13 Jahren an Gelenkrheumatismus erkrankt gewesen zu sein. 1930 war sie im Krankenhaus wegen Nieren- und Blasenentzündung, wo sie wieder im Sommer und Dezember 1937 wegen Nierenbecken- und Blasenentzündung aufgenommen werden mußte. Die Menses waren stets normal, nur zur Zeit der Menarche etwas schmerzhaft. Die Eltern, im Alter von 70 und 63, sind beide gesund. Von den Geschwistern leben vier gesund, während 8 schon klein gestorben sind.

Aufnahmebefund:

Mittelgroße kräftige Frau in gutem Ernährungszustand, Haut etwas blaß. Fettpolster ordentlich, kein Exanthem. Der Hals zeigt keine Struma, keine Lymphdrüsenschwellungen.

Lungen: (nach der Untersuchung durch die Univ. Poli-Klinik): Grenzen gut verschieblich, Atmung über der ganzen Lunge, besonders über beiden Spitzen, leicht verschärft mit etwas verlängertem Exspirium, keine sicheren Rhonchi. Bei der Durchleuchtung hellen sich die Lungenspitzen gut auf, Hilus mit einzelnen kleinen alten Kalkherden durchsetzt, keine frischen Herdschatten.

Herz: (ebenfalls nach dem Befund der Med. Poli-Klin.) Herz median stehend, Aktion stark beschleunigt, Töne rein, mäßig betont, Tachykardie verbunden mit einer ziemlich starken Gefäßlabilität und Hypotonie (RR 110/80).

Blasenbefund nach der urologischen Universitätsabteilung: kein Anhalt für eine urologische Affektion. Aus-

scheidung beiderseits rechtzeitig und gut konzentriert. Im Urinsediment neben vereinzelten Leukozyten und Erythrozyten, reichlich Bakterien.

Wassermann Reaktion, Meinicke-, Klärungs-, Citochol-, Pallida-Reaktion fallen negativ aus.

Augenbefund:

Visus re Fingerzählen 1 m.

Li Fingerzählen $1^1/_2$ m.

Die Augen sind blaß, frei nach allen Richtungen beweglich, aber leicht schmerzhaft, ebenfalls bei leichtem Palpationsdruck. Es kann kein Nystagmus festgestellt werden.

Die Cornea ist beiderseits klar, auf ihrer Rückseite massenhaft Präcipitate und feine diffuse Trübungen.

Die Vorderkammer ist beiderseits normal tief, in ihrem Kammerwasser zirkulieren reichlich Zellen.

Die Iris ist leicht geschwollen.

Die Pupille ist rechts etwas weiter als links, wo sie mittelweit ist. Rechts ist die Reaktion auch weniger ausgiebig als links.

Die Linsen sind klar, beiderseits kleine Pigmentpünktchen auf der Linsenvorderfläche.

Am rechten Auge zieht eine Membrana pup. persistens von 8 auf 3 Uhr. Die Papille erscheint hier hyperämisch, ödemähnlich, mit unscharfen Grenzen und etwas verwaschen. Auch der übrige Augenhintergrund ist undeutlich grau. Auf beiden Augen zeigen sich auf der Netzhaut oder Aderhaut nicht recht scharf umschriebene grau-weißliche Herde.

Am linken Auge ist die Papille weniger unscharf, der übrige Hintergrund erscheint wie rechts.

Die Herabsetzung der Sehschärfe rührt von beiderseitig bestehenden, zentralen Skotomen her.

Eine Untersuchung in der Universitäts-Ohrenklinik ergab noch am 8. II. völlig normalen Befund. Die eingeleitete Behandlung beschränkt sich zunächst auf Bettruhe, Schwitzen, abwechselnd Cylotropin und Salol. Die

Temperaturen sind während der ganzen Dauer nur gering (bis 38°) erhöht.

Vom 19. II. ab wird eine ungehemmt fortschreitende Irido-chorioiditis beobachtet. Zunächst bahnt sich in der Peripherie nach unten an beiden Augen eine Ablatio an. Die Netzhaut trübt sich diffus. Im Glaskörper treten feine punktförmige und auch gröbere, fetzige Trübungen auf.

Auf der Hornhautrückfläche und Linsenvorderkapsel scheiden sich reichlich Präcipitate ab.

Tension ist gut: rechts etwas niedriger als links.

Um diese Zeit klagt die Patientin über Schmerzen unter dem oberen Rand der Orbita, in der Gegend der Incissura orb. sup. ant., an der Austrittsstelle des 1. Astes des Trigeminus, auch gibt sie später an, zu dieser Zeit vorübergehend schwerer gehört zu haben.

7. III.

Rechts wie links hat das Sehvermögen bis auf Lichtschein abgenommen, jedoch ist de Projektion gut erhalten. Am rechten Auge wird ein 2 mm hohes Hyphaema am Boden der Vorderkammer beobachtet, das bald resorbiert ist, aber schon nach 2 Tagen noch einmal auftritt. Es wird eine Schmierkur von 3 g grauer Salbe pro die begonnen. Wegen Reizung der Harnorgane mußte Salol abgesetzt werden. Unter Scopolamingaben verschwindet das Hyphaema.

21. III.

Eine Agarkultur von Blut, zum Nachweis von pathogenen Keimen, bleibt steril.

Die Blutsenkungsgeschwindigkeit nimmt während der letzten Zeit langsam immer mehr zu (22 mm mittlerer 1 : 2 Stundenwert nach Westergreen).

Die Behandlung ist durch Collargol und Prontosil günstig erweitert worden.

Nach jeder Injektion blaßt der Bulbus ab und bis zum 6. 4. sind die Medien um so viel klarer geworden, daß um die Makulagegend wieder ein roter Reflex beobachtet werden kann, der zur Peripherie ins Graue übergeht.

Injektionen von nach Havliček bestrahltem Eigenblut scheinen weiter günstig auf die Heilung einzuwirken. Rechts und links werden Handbewegungen erkannt, in der Peripherie auch unsicheres Fingerzählen.

17. V.

Erstmalig wird eine teilweise Weißgrauverfärbung der Zilien beobachtet, die sich innerhalb von 2—3 Tagen entwickelte.

Am linken Auge fällt ein dunkler Streifen (Blutung im Glaskörper) auf, der von der Papille nach oben verläuft und sich in der Peripherie gabelt. Die Präcipitate der Hornhautrückfläche sind kleiner geworden. Die Iris ist sehr verdickt, die Vorderkammer abgeflacht.

21. V.

Die Patientin klagt seit einiger Zeit über vorübergehende Kopfschmerzen und Schmerzen in den Augen, besonders rechts. Nach wenigen Tagen zeigt sich dann auch der Grund in dem plötzlichen Anstieg der Tension rechts von x/11 (xTonometer von Schiötz) auf x/6 = 40 Hg mm links auf x/10 = 25 mm Hg geblieben. Trotz Glaukosan läßt sich der Anstieg auf 59 mm nicht aufhalten; die Spannung steigt sogar am 29. 5. auf 68 mm; bis zum 10. 6. Abnahme auf 40 mm Hg.

Das ophthalmoskopische Bild wird langsam klarer, der Hintergrund erscheint fein gesprenkelt.

Inzwischen haben sich bis zum 29. 6. die Brauen und Wimpern des rechten Oberlids völlig weiß verfärbt, die Zilien des Unterlides sind entsprechend der natürlichen Haarfarbe schwarz geblieben. Links ist die Verfärbung ähnlich, nur nicht soweitgehend.

Das Wachstum von gekürzten Zilien wird bei den schwarzen wie weißen als ganz gleichmäßig beobachtet. Nach Epilation dagegen wachsen die pigmentierten deutlich schneller. Am 26. 8. wird auch ein kleines Haarbüschel der linken vorderen Scheitelgegend grau verfärbt gefunden.

Beiderseits bildet die angeschwollene Iris, rechts viel

mehr als links, ringförmige Synechien. Die sehr wechselnde Tensionsschwankung, rechts bis immer wieder 60 mm, macht trotz der noch nicht ganz abgelaufenen iritischen Symptome, die Iridektomie notwendig. Sie wird am 11. VIII. rechts durchgeführt, was aber nur unvollständig infolge des sehr brüchigen Stromas gelingt. Der Druck im Augeninnern läßt jedoch befriedigend nach.

Nach dreiwöchiger Entlassung kommt die Patientin wieder mit neuerlicher Drucksteigerung links, die mit absoluter Bettruhe, Pilokarpin und Cylotropin behandelt wird. Es ist jedoch keine anhaltende Besserung zu erzielen, sodaß die Patientin nochmals am 1. XI. 38 zur Iridektomie links aufgenommen wird. Auch hier ist die Iris so brüchig, daß nur eine periphere, aber ausreichende Iridektomie gelingt. Nach einer dreimonatigen Zwischenzeit wurde die Patientin am 24. I. 39 wieder untersucht.

Finger werden re. in 1,5 m erkannt,
li. in 1,0 m.

Die Augäpfel sind blaß, die Cornea klar. An ihrer Rückfläche massenhaft, zum Teil pigmentierte Präzipitate. In der Vorderkammer sind keine zirkulierenden Zellen mehr. Die Zeichnung der Iris ist verwaschen, Napfkucheniris. Ihr Stroma ist verdickt, wie sulzig. Es wird Blut für eine interferometrische Untersuchung durch die Promontawerke Hamburg entnommen. Der von dort zugegangene Befund ergab eine mäßige Dysharmonie der Pars post. der Hypophyse, 17 statt 20 Trommelwerte, auch eine mäßige Störung der Nebennierenrindenfunktion: 11 statt 16 Trommelteilzahlen; möglicherweise auch einen gestörten Vitamin C-Haushalt; Problan A und B im Nüchternharn war negativ.

Die Regel war auch bisher immer völlig normal geblieben; 4wöchentlich zu drei Tagen. Die Blutung nie stark.

Das Gehör ist wieder sehr gut, zeitweise sei noch Kopfsausen aufgetreten.

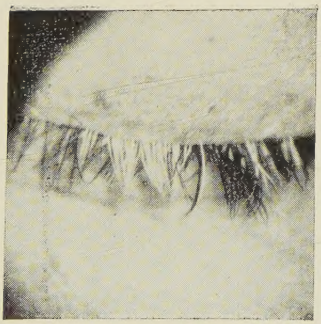

Digitized by the Internet Archive
in 2026

https://archive.org/details/IA41533903_0073

Ein angestellter Grundumsatzversuch bleibt im Normalen (— 2%).

Eine nochmalig versuchte Iridektomie re. gelingt infolge der großen Brüchigkeit wiederum nur unvollständig. Doch wurde das bestehende Colobom befriedigend erweitert. Die letzte Untersuchung in der Universitäts-Augenklinik wurde im September 1939 vorgenommen:

Die akuten Krankheitssymptome sind abgelaufen; Reste davon sind die spärlichen in Auflösung begriffenen Präcipitate der Hornhautrückfläche, sowie eine zirkuläre Synechie der Iris und ein vaskularisiertes Häutchen der Pupille, links dichter wie rechts. Die hintere Kortikalis der Linse gibt rechts bei direkter Beleuchtung einen grauen Reflex, wodurch die Papille nicht sicher zu erkennen ist. Nach unten wird der Hintergrund heller infolge offenbarer Atrophie der Aderhaut; man sieht reichlich weißliche chorioiditische Herde, links größere als rechts, aber nur alten Datums. Am linken Auge ergibt sich ein ähnlicher Untersuchungsbefund, nur ist hier die Linse völlig getrübt. Die Funktion ist links auf Erkennen von Lichtschein mit erhaltener Projektion, rechts auf 1—2 m mit zentralem Skotom und Erkennen von größeren Farbenproben herabgesetzt. Die Spannung ist rechts noch etwas erhöht.

Die Augenbrauen und Zilien der Oberlider sind silberweiß, zum Teil schwarz geblieben. Am linken Oberlid sieht man nur weiße Wimpern in Büscheln zu je 10. Entlang des Scheitels finden sich auf der linken Kopfhälfte verschiedene weiße Strähnen. (S. Abb.)

Patientin gibt außerdem auf Befragen an, der Haarboden sei etwas lichter geworden. Insbesondere über der linken Stirngegend.

Zusammenfassung.

Im vorliegenden Fall ist eine 33jährige Frau, deren Vorgeschichte einen Zusammenhang mit der vorliegenden Erkrankung kaum erkennen läßt, an einer doppelseitigen, schweren Entzündung des Augeninnern erkrankt,

die nach etwa einmonatigem Bestand zu einer sehweren Sehstörung geführt hat. Die Erkrankung bestand im Anfang lediglich in einer leichten Neuritis optica und einer leichten gräulichen Trübung der Netzhaut, führte dann aber rasch zu einer fleckigen Verfärbung des Augenhintergrundes und einer sich rasch ausbildenden peripheren Abhebung der Netzhaut, die offenbar auf ein seröses Exsudat hinter der Netzhaut zurückzuführen war. Die Neuritis N. optici hielt während der ganzen Dauer der Erkrankung an und war wohl mit die Ursache der hochgradigen Sehstörung (zentrales Skotom). Eine schwere Glaskörpertrübung ließ schließlich den Augenhintergrund überhaupt nicht mehr erkennen. Es entstand weiterhin eine schwere flächenhafte Verklebung von Iris und Linse, sowie eine Blutung in die Vorderkammer und später in den Glaskörper. Das Sehvermögen war so im Verlauf eines Monats auf Erkennen von Lichtschein geschwunden. Unter der Behandlung (graue Salbe, intravenöse Injektionen von Collargol und Prontosil, steigende Dosen von ultraviolett bestrahltem Eigenblut) trat im nächsten Monat allmählich eine Besserung des Zustandes ein.

Schon nach etwa sechswöchigem Bestehen der Erkrankung wurde über Hörstörung geklagt, etwa drei Monate nach Beginn der Erkrankung eine rasch zunehmende weiße Verfärbung eines großen Teiles der Zilien und auch Augenbrauen beobachtet, die dann auch nach einiger Zeit sich im Haar in etwa ein-Markstück-großem Büschel über dem linken Auge im Scheitel sich einstellte. Nach ca. 3—4 Monaten kam es dann zu einer erheblichen Drucksteigerung auf dem rechten, dann auch auf dem linken Auge infolge Seclusio pupillae. Die dagegen schließlich notwendig gewordenen Iridektomien gelangen nur unvollkommen infolge der großen Brüchigkeit der Iris. Im Laufe von Monaten trat eine langsame Besserung ein: Aufhellung des Glaskörpers und Wiederkehr des Sehvermögens auf Fingersehen von 1—2 m. Der nun wieder sichtbare Hintergrund ließ eine diffuse Hellfärbung der

Aderhaut mit einer ausgedehnten feinen Pigmentierung erkennen. Die Depigmentierung der Zilien und des Haupthaares blieben dauernd bestehen. Trotz der schweren Augenerkrankung war das allgemeine Befinden relativ gut. Es bestand immer nur geringe Temperaturerhöhung, sonst keine Organerkrankung.

Serumreaktionen auf Lues fielen negativ aus.

Bakteriologische Blutkulturen, die nach 2 Monaten auf pathologische Keime angesetzt wurden, blieben steril. Die Blutsenkungsgeschwindigkeit war zeitweise erheblich erhöht. Interferometrische Untersuchungen auf Abbau ergaben außer einer mäßigen Dysharmonie der Hypophyse und mäßigen Störung auf Seite der Nebennierenrinde und des Vitamin C-Haushalts, nichts Auffallendes. Der Grundumsatz war normal, die Regel war stets gleichmäßig.

Das Krankheitsbild war von vornherein ein ganz eigenartiges, besonders schweres, das zunächst den Verdacht einer metastatischen Ophthalmie erregte. Die im Lauf der Erkrankung eintretende Weißfärbung der Zilien, fleckförmige Entfärbung der Haupthaare und Pigmentierung der Aderhaut veranlaßte aber die Einreihung des Krankheitsbildes zu den Fällen, wie sie besonders von Koyanagi, Harada beobachtet wurden, von denen jedoch in anderen Teilen der Erde nur wenige beschrieben worden sind. Die Erkrankung und ihr Verlauf ist ein so typischer, mit der Schilderung Koyanagis so sehr übereinstimmender, daß an dieser Diagnose kein Zweifel sein kann.

Wie schon eingangs erwähnt, ist die Erkrankung von hohem Interesse, weil ähnliche Komplikationen bei sympathischer Ophthalmie beobachtet wurden. In der Folge sind zunächst jene Fälle tabellarisch zusammengestellt, die bei spontaner Erkrankung bekannt geworden sind. Es ist dabei auf eine Zusammenstellung von Koyanagi 1929 zurückgegriffen worden, und diese durch ähnliche Fälle des älteren Schrifttums und neuere Beobachtungen ergänzt worden.

Dysakusis, Alopecia, Vitiligo und Poliosis bei Uveitis nicht traumatischen Ursprungs.

Fall Nr.	Autor	Fall	Augenbefund
1	E. Bock 1890	♀	Hemicrania dextra bei Influenza, starke Lichtscheu
2	A. Vogt 1906	18 ♂	schwere Iridocyclitis beiderseits
3	W. Gilbert 1910	38 ♂	Neuritis n. optici beiderseits. Iritis. Papille unscharf, geschwollen. Gesichtsfeld li. mäßig eingeengt
4	J. Komoto	33 ♀	Akute chorioidale Erkrankung mit sek. Pigmentschwund im retino chorioid. Gebiet. Auffallende Lichtscheu
5	P. Erdmann 1911	44 ♂	idiopathische Hemeralopie stark herabgesetzte Sehschärfe, nach 1 Jahr Glaskörpertrübung, Papillenumgebung pigmentarm, zur Peripherie Chorioretinitis
6	Y. Koyanagi 1914	34 ♂	schwere Uveitis: geringe Ziliarinjektion. Massenhafte Descemetbeschläge, ringförmige Irissynechie, diffuse Depigmentierung des Fundus mit rötl. Verfärbung. Normale Tension
7	Y. Koyanagi 1914	34 ♂	Akut entstandene Iridochorioiditis mit wiederholten Exacerbationen. Geringe Ziliarinjektion, ausgedehnte hintere Synechie mit dünner Membranbildung im Pupillargebiet. Abendglutähnl. Befund
8	Tsuji 1918	26 ♂	schwere Iridocyclitis m. starker ziliarer Injektion, lichtscheu. Massenhaft Beschläge. Enorm tiefe Vorderkammer und auffallende, doch vorübergehende Hypotonie. Diffus rötl. Verfärbung des Fundus. Sek. Glaukom
9	Arisawa 1919	26 ♂	Schwere Uveitis mit Netzhautablösung

Begleiterscheinungen mit Rücksicht des zeitlichen Auftretens nach dem Ausbruch der ersten Augensymptome.

Gehörstörung	Alopecia und Poliosis	Vitiligo
keine Beob.	Wimpern und Zilien beiderseits	keine
keine	dünne, fast kahle Kopfbehaarung. Nach 3 Monaten Poliosis einzelner Zilien u. beider Lider. Nach 6 Mon. allmählich verschwunden	keine
keine	Oberlider weiß, Unterlider schwarz. Kopf-, Bart-, Rumpfhaare vorwiegend weiß	am ganzen Körper 1 Jahr vor Augenbefund
keine	Nach 3 Wochen Weißwerden der Zilien beiderseits	an Hand- und Fußrücken
keine	Poliosis von Wimpern, Kopf- u. Barthaaren vor den erkannten Entzündungserscheinungen	Ausgedehnt und flächenhaft am ganzen Körper
Nach 3 Wochen Schwerhörigkeit	Nach 3 Wochen fortschreitender Ausfall u. fast gleichzeitige Weißfärbung d. Kopfhaare. Auch Augenbrauen u. Zilien ergraut. 4 Monate später dichte Auswachsung der schwarzen Haare auf dem Kopf	
Fast gleichzeitig Ohrensausen und Schwerhörigkeit	Nach $2^1/_2$ Monaten bedeutender Ausfall der Kopfhaare mit nachfolgender Weißfärbung, die ebenso auch Augenbrauen und Zilien betrifft.	
keine	40 Tage später bemerkbarer Haarausfall d. Kopfes, im Höhepunkt desselben beginnende Weißfärbung. Nach 3 Monaten Poliosis der Zilien, aber nicht in den Augenbrauen. 7 Monate später Rückkehr zur normal schwarzen Behaarung	An der Haut d. Kopfes u. in der Präaurikulargegend. Mit Alopecia fast gleichzeitig aufgetreten.
gleichzeitig Ohrensausen	Nach 2 Monaten Haarausfall mit nachfolgender Weißfärbung, die nach 2 Monaten ihren Höhepunkt erreichte. Nach 6 Monaten normaler Zustand mit dichter Anwachsung der schwarzen Haare	

Fall Nr.	Autor	Fall	Augenbefund
10	Komoto 1918	42 ♀	Schwere Uveitis mit totaler hinterer Synechie. Dünne Membranbildung im Pupillargebiet, dichte feine Glaskörpertrübungen, schwere Durchleuchtung. Normale Tension
11	Hata u. Harada 1919	24 ♂	Schwere Uveitis mit schwankendem Verlauf. Hochgradige Glaskörpertrübung. Sek. Depigmentierung des Fundus überall; rötliche Papille mit verschwommener Grenze
12	Komoto 1920	32 ♂	Subakute Uveitis: Vorderkammer leicht getrübt. Total hintere Synechie, Glaskörper fein u. dicht getrübt, schwer durchleuchtbar. Tension herabgesetzt
13	Komoto 1920	31 ♀	Uveitis mit wiederholter Exacerbation. Mäßige Präcipitate. Vorderkammer leicht getrübt, hintere ringförmige Synechie, Glaskörper fein getrübt. Vorübergehende Hypotonie
14	Komoto 1920	31 ♀	Subakute Uveitis mit geringer Ziliarinjektion. Massenhafte Präcipitate. Dichte Glaskörpertrübung. Ueberall blaßgetrübter Fundus. Leichte Hypotonie
15	Maseda 1926	47 ♂	Schwere Uveitis: corneale Hypästhesie, massenhaft Präcipitate, feine Glaskörpertrübung, vorübergehende Hypotonie u. sek. Pigmentschwund des Fundus
16	De Wexler 1928	♀	Chron. Uveitis mit Seclusio pupillae, Napfkucheniris und Sekundärglaukom. Nur im Bereich der Regenbogenhäute noch reichlich Pigment. Sehkraft li. und re. sehr nachgelassen, re. bis zur annähernden Erblindung
17	Koyanagi 1929	40 ♂	Schwere Uveitis mit angedeuteter Ciliarinjektion. Höckerige Schwellung der Iris, feste hintere Synechie, abnorm tiefe Vorderkammer und merkliche Hypotonie

Gehörstörung	Alopecia und Poliosis	Vitiligo
	Nach 2 Monaten merklicher Haarausfall des Kopfes mit nachfolgender beträchtl. Weißfärbung d. Kopfhaare. Fast gleichzeitig auch Augenbrauen u. Zilien ergraut. Nach 6 Monaten Poliosis größtenteils verschwunden.	An Lidern, Schläfen, Schultern u. Rücken fast gleichzeitig mit Poliosis bemerkt.
Fast gleichzt. wenigst. bald nachher Schwerhörigkeit und Ohrensaus.	Zirka 2 Mon. später Weißfärbung d. Kopfhaare, Augenbrauen und Zilien. Daran angeschlossen auch bemerkbarer Ausfall der Kopfhaare. Nach 10 Monaten schwarze Haare deutlich vermehrt	An verschiedenen Stellen des Körpers
	Nach 3 Monaten fast völlige Weißfärbung der schon stark verdünnten Kopfhaare, Augenbrauen und Zilien	In der Nackengegend
Fast gleichzeitig Schwerhörigkeit	Nach $1^1/_2$ Monaten Haarausfall des Kopfes, Augenbrauen und Zilien Poliosis, aber relativ spärlich	
	Nach 3 Monaten Haarausfall und Poliosis des Kopfes, besonders in der Schläfengegend. Augenbrauen u. Zilien bleiben normal pigmentiert	
	Nach $1^1/_2$ Monaten merklicher Haarausfall des Kopfes. Neugewachsene Haare schneeweiß. Auch Augenbrauen, Wimpern u. Bart bedeutend ergraut. 10 Mon. später wieder größtenteils geschwärzt	An Kopf, Rücken und Extremitäten
		Beginnend 5 Jh. vor den Augensymptomen Depigmentierung an Handfläch., Fußsohlen über d. ganz. Körper
Fast gleichzeitig Ohrensausen und Schwerhörigkeit	Nach 3 Wochen beginnender Haarausfall d. Kopfes, drei Monate später fast kahl, dann zunehmende Weißfärbung ausgewachsener jüngerer Haare. Auch Brauen mäßig ergraut, aber Zilien nur spärlich. 5 Monate später schwarze Haare deutlich wieder vermehrt	

Fall Nr.	Autor	Fall	Augenbefund
18	Koyanagi 1929	34 ♀	Subakute Uveitis mit geringer cilliarer Injektion. Spärliche Descemetbeschläge, beiderseitige Netzhautablösung, merkliche Hypotonie und sek. Depigmentierung des Fundus
19	Koyanagi 1929	34 ♂	Zuerst Neuroretinitis, dann schwere Uveitis mit wiederholter Exacerbation. Geringe Ziliarinjektion, massenhaft Präcipitate, ringförmige hintere Synechie, mäßige Hypotonie
20	Koyanagi 1929	40 ♀	Schwere Uveitis mit Beteiligung des Sehnerven und der Netzhaut. Geringe Ziliarinjektion, ausgedehnte hintere Synechie, mit dünner Schwielenbildung im Pupillargebiet. Vorübergehende Hypotonie
21	Krasnoff 1935	42 ♂	Narbiges Trachom, doppelseitige Uveitis mit Glaskörpertrübungen, die Sehschärfe war stark herabgesetzt
22	S. Davies 1935	31 ♂	Doppelseitige Iridocyclitis
23	T. H. Luo 1936	31 ♂	beiderseitige plastische Uveitis mit Napfkucheniris und Secundärglaukom
24	E. Avalos 1936	27 ♀	seit 11 Jahren beiderseitige Uveitis, die zu seclusio pupillae und phtisis bulbi mit Erblindung führte.
25	Yanes, Ferrer 1938 I	46 ♀	äußerst hartnäckige Uveitis mit sehr herabgesetztem Sehvermög. $^1/_2$/1 Fuß.
26	II	35 ♀	Uveitis, Sehvermögen 20/30 Fuß
27	Fleischer 1939	33 ♀	Schwere Iridochorioiditis, Neuritis optica, Netzhauttrübung, dichte Glaskörpertrübung, Secundärglaukom beid. Aug. infolge Seclusio pupullae

Die aufgeführten Beobachtungen von insgesamt 27 Fällen zeigen, daß die überwiegende Mehrzahl derartiger

Gehörstörung	Alopecia und Poliosis	Vitiligo
fast gleichzeitig schwerhörig	Nach 3 Monaten beträchtlicher Haarausfall des Kopfes, weitere 2 Wochen später sein Höhepunkt. Weißfärbung der Haare unbedeutend. Nach 8 Wochen schwarze Haare wieder dicht nachgewachsen	In der Schultergegend
Nach einer Woche Schwerhörigkeit und Ohrensaus.	Nach $1^1/_2$ Monaten merkbarer Ausfall der Kopfhaare. Nach 3 Wochen beträchtliche Weißfärbung derselben. Auch Augenbrauen und Wimpern ergraut. Nach 6 Monaten allmählich geschwärzt und dichter behaart.	In der Schulter- und Seitenhalsgegend
Bald nachher Ohrensaus. u. Schwerhörigkeit	Nach 1 Monat mäßiger Ausfall der Kopfhaare, 3 Monate später fast kahl. Weißfärbung aber nicht so bedeutend, Augenbrauen u. Zilien schwarz geblieben. Nach $3^1/_2$ Monaten dichte Auswachsung der jüngeren, wieder schwarzen Kopfhaare	In der Nackengegend drei Monate später bemerkt
	Kopfhaare und Augenbrauen waren stellenweise ergraut, vereinzelte graue Wimpern auch am Oberlid beiderseits	Kopfhaut stellenweise depigmentiert, ebenfalls solche Stellen am Körper symmetrisch verteilt
einige Woch. spt. schwerh.	6 Wochen nach abgelaufener Iritis folgte Alopecia und Poliosis nach	
Gleichzeitig Schwerhörigkeit von Mittelohrent.	Gleichzeitig mit der Augenentzündung fielen die Haare aus, die nachwachsenden waren weiß, ebenfalls wurden Brauen und Wimpern weiß	Symmetrisch depigmentierte Stellen der Brusthaut
Vorübergeh. Taubheit	Gleichzeitiges Ergrauen und Haarausfall	
Mangelhaft. Gehör	Poliosis und Alopecia	
Mang. Gehör	Poliosis und Alopecia	
Vorübergehende Gehörstörung	Nach drei Monaten langsam einsetzende Poliosis von Zilien des Oberlids, der Brauen und Kopfhaare. Lichtung des Haarbestands	

Erscheinungen, nämlich 17, in ostischen Ländern gemacht wurden, während die anderen, soweit es den Mitteilungen

zu entnehmen war, aus Europa, oder Amerika (englische Veröffentlichungen) bekannt geworden sind.

Wie schon erwähnt, sind ähnliche Beobachtungen von scheinbar gleichlaufenden oder abhängigen Störungen im übrigen Organismus schon früher bei sympathischer Ophthalmie gemacht worden. Die ersten Berichte hierüber betreffen aber immer nur einen Teil der von Koyanagi aufgezeigten Symptomengruppe. So gibt es eine Reihe von Mitteilungen, die von Poliosis oder Vitiligo bei sympathischer Ophthalmie handeln, oder die geschlossene Gruppe Blascheks über Taubheit bei sympathischer Ophthalmie. In einem Fall von Cramer 1913 war aber zur sympathischen Ophthalmie (nach traumatischer Linsenluxation) außer Schwerhörigkeit nach 5 Monaten auch Poliosis und Alopecie der Wimpern, Augenbrauen, der Kopfhaare und übrigen Körperbehaarung hinzugetreten. Um auch einen Ueberblick über solche Komplikationen zu geben, sind im nachfolgenden die einschlägigen Fälle zusammengestellt.

Sym. Ophthalmie mit Vitiligo bezw. Poliosis.

Autor	Fall	Augenerkraknung	Depigmentierung in Bezug auf die Grunderkrankung
A. Schenkel 1873	9 ♂	symp. Ophthalmie re.	Zilienverfärbung nach 3 Wochen
J. Jakobi 1874	29 ♂	symp. Ophth. re. durch Eisensplitter li.	Nur einseitige Zilienentfärbung re. nach 6 Mon.
Reich 1881	♂	nach Nachstaroperation	Poliosis der Zilien nach 4 Wochen
Nettleship 1883	23 ♀	symp. Affektion	gleichzeitig Poliosis
E. Bock 1890	49 ♂	symp. Ophth. li.	Poliosis li.
W. Tay 1892	22 ♀	symp. Iridocyclitis	Nach 8 Wochen Poliosis
	29 ♂	symp. Ophth.	Nach 3 Wochen Poliosis
J. Komoto 1911	25 ♀	symp. Ophth.	Vitiligo am Vorderkopf einseitig über dem sympathisierten Auge

Sympathische Ophthalmie und Taubheit.

Nr.	Autor	Welche Art v. Verletzung führte zu symp. Ophthalmie?	Auftreten von Gehörstörungen im Bezug a. d. Krankheitsbeginn	Einfluß von Enucleation?
1	Snellen 1881	Glassplitter	Nach 22 Tagen Gehörstörung gleichzeitig mit eintretender symp. Ophth.	Keine Besserung nach d. 2 Wo. später durchgeführten En.
2	Rogman 1900	Kataraktoperation	Innerhalb 3 Mon. völlige Taubheit m. symp. Ophth.	Keine Enukl., keine Besserung.
3	Corrigou	Schrotkorn	einseitige Taubheit gleichzeitig mit symp. Ophth.	unbekannt
4	de Wecker 1901	Steinsplitter	Nach 24 Tagen symp. Ophth. gleichlaufend Hyperaesthesie d. Gehörorgans, allmählich schwerhörig bis nach weiteren 4 Wo. vollst. Taubheit	5 Mon. nach Krankheitsbeginn Enukl. ohne Einfluß, nach 4 weiteren Monaten nur vorübergehende Besserung
5	Blaschek 1903	unbekannte Verletzung	Im Höhepunkt der symp. Entzündg. 4 Wo. nach Enukl. schlechtes Hören außerordentl. empfindlich, nach weiteren 14 Tagen vollständig taub.	Keine Angaben über Besserung nach 2. Enukl.
6	Sachs	Starextraktion li. und re.	Im Höhepunkt einer symp. Ophth. nach $1^1/_2$ Mon. innerhalb weniger Tage an Taubheit grenzende Schwerhörigkeit	Nach 1 Woche Enukl. innerh. 4—5 Wochen Besserung bis zum Normalen
7	Komoto 1912	Holzsplitter	Bald nach einsetzender symp. Ophth. fast vollkommene Ertaubung	In längerem Zeitraum nach Enukl. nahezu ausgeheilt
8	A. Peters 1912	nicht erwähnte Ursache	Gleichzeitig mit ersten Zeichen einer symp. Ophth. Schwerhörigkeit	Noch mehrere Jahre nach Enukl. schwerhörig
9	F. J. Soriano 1929	stumpfes Trauma	Gleichzeitig schwerhörig mit charakt. Zeichen einer plast. Iritis.	Nach Enukl. Gehör und Visus gebessert

Neben diesen bestimmten Beobachtungen, weise ich auch noch auf eine Arbeit von A. Peters hin: bei 6 zu jener Zeit in seiner Beobachtung stehenden Personen mit sympathischer Ophthalmie erhielt er ein negatives Resultat betreff Gehörstörung, während 5 Zöglinge der Blindenanstalt in Neukloster, die an sympathischer Ophthalmie erblindet waren, angeblich mehr oder weniger schwerhörig waren und von der Blindenanstalt in Steglitz hatte er die Auskunft erhalten, daß bei 15 Fällen mit sympathischer Ophthalmie fünfmal gleichzeitige Schwerhörigkeit notiert sei.

Das gleichzeitige Auftreten von Erkrankungen der Haut und Haare, sowie des Gehörs mit schwerer Uveitis war so in die Augen fallend, daß ein innerer Zusammenhang angenommen werden mußte. Es war nur die Frage ob es sich dabei um sekundäre Erscheinungen handle, oder ob etwa eine gemeinsame Ursache für die verschiedenen Symptome anzunehmen sei und was für eine Ursache dies sei. Die Symptome, wie sie bei der spontanen Uveitis auftreten, sind so ähnlich, daß Koyanagi sagt, das ganze klinische Bild stehe dem der sympathischen Ophthalmie sehr nahe oder sei wenigstens mit ihr in gewissem Sinne vergleichbar. Und wenn auch die anatomischen und histologischen Befunde von Sugimoto, Kodama und Ogawa erhebliche Unterschiede von dem der sympathischen Ophthalmie ergeben haben und sie daher eine Identität nicht für wahrscheinlich halten, so verdient die spontane Erkrankung eben wegen der Aehnlichkeit der klinischen Symptome, doch unser volles Interesse und weitere Untersuchungen hinsichtlich ihrer Aetiologie. Es bewegen sich dann die Versuche der Aufklärung der Entstehung der Haut- und Gehörerkrankung und ihrer Abhängigkeit von der Augenerkrankung um dieselben Probleme, wie sie für die Entstehung der sympathischen Ophthalmie überhaupt geäußert wurden: also nervöse, infektiöse, (teils sichtbare Mikroorganismen, teils unsichtbares „Virus“) oder anaphylaktische Ursachen. Neuerdings sind auch

Störungen von Seiten des endokrinen Apparates als Erklärung herangezogen worden.

Schon die ersten Beobachtungen über frühzeitiges Ergrauen der Wimpern liegen in einer Uebersicht von Fällen von sympathischer Ophthalmie, Hemicranie, Trigeminusneuralgie und Morbus Basedow von E. Bock, 1890. vor. Er führt diese Symptome auf nervöse Störungen und eine dadurch bedingte mangelhafte Ernährung der Zilien zurück. Diesen Gedankengang nimmt auch A. Vogt 1906 wieder auf, wenn er von seinen Beobachtungen sagt: „Es war durchaus kein Zeichen gegenwärtiger oder früherer Lidrandaffektionen vorhanden". (— so wird es von Schirmer in Graefe's Handbuch der Augenheilkunde, 2. Aufl., Bd. 6 S. 24 verlangt, um von der Uveitis als Ursache für Veränderungen an Zilien oder Augenbrauen sprechen zu können. — Verf. —) „Es bleibt also bei diesem Fehlen aller lokalen Veränderungen nichts anderes übrig, als in den Fällen komplizierender Iridocyclitis, Migräne etc. als mittelbare Ursache zirkulatorische oder nervöse Störungen anzunehmen".

Auch Gilbert hat in seiner ersten Veröffentlichung 1910, in der er einen inneren Zusammenhang von Vitiligo und einer Augenerkrankung (Neuritis optica) vermutet, an eine Trophoneurose gedacht, eine unbekannte Störung im Trigeminus, für die er unter Hinweis auf eine Beobachtung von Wyss (bei Herpes zoster) als primäre Ursache eine herpetische Infektion annimmt. Und wenn auch Erdmann (1911) den Zusammenhang einer chronischen, nicht entzündlichen Hauterkrankung (Vitiligo) mit einer entzündlichen Augenaffektion für gewagt hält, so will er doch im Hinblick auf die histologischen Befunde einer Entzündung in seinem Fall einer chronisch exsudativen Chorioretinitis mit Vitiligo und Poliosis der bindegewebigen Anteile der Haut bei Vitiligo einen inneren Zusammenhang nicht von der Hand weisen, wobei er an ähnliche bisher nicht bekannte Ursachen denkt, wie sie für die Heterochromie angenommen werden müssen.

Eine Herpesinfektion nimmt dann auch Koyanagi an: unter Hinweis auf die Versuche von Löwenstein an Kaninchen, die, nachdem sie mit Herpes febrilis-virus in die Vorderkammer geimpft waren, nach Ablauf der Entzündungszeichen fast regelmäßig auf der Iris zahlreiche Depigmentierungsflecke zeigten. K. führt dann auch noch eine experimentell erzeugte Uveitis durch Herpes virus durch von Szily an. Die intraculare Entzündung beim Kaninchen, die durch das dermo-neutrope Virus bedingt wurde, stehe sehr nahe der sympathischen Ophthalmie beim Menschen, die nicht selten auch mit Hirnsymptomen, wie Kopfschmerz, Schwindel, Krampfanfall, Benommenheit u. a. einhergeht. Dagegen sagt Komoto von seinem Fall, er könnte sich zwar den Pigmentschwund als herpetischer Natur denken, für die Chorioiditis könne dies aber nicht so leicht zutreffen. Er schlage vielmehr vor, die Ursache in einem besonderen neuritischen Krankheitsprozeß zu suchen.

Auf dem Wege, die Augenerkrankung und die Komplikationserscheinungen durch Mikroorganismen, schon bekannter oder unbekannter spezifischer Virusarten zu erklären, untersuchte als erster A. Blaschek die Zusammengehörigkeit von sympathischer Ophthalmie und zentraler Taubheit. An Hand von verschiedenen zusammengetragenen Fällen von de Wecker, Garrigou, Rogman, Snellen, Sachs und dem von ihm selbst beschriebenen Fall weist er entgegen der Feststellung von Schirmer in Gräfe-Sämisch's Handbuch, daß das Auftreten der sympathischen Entzündung in der Regel nicht mit krankhaften Erscheinungen seitens des übrigen Organismus einhergehe, auf die auffallende Abhängigkeit von Augenerkrankung und Gehörstörung hin. Er zitiert de Wecker, daß dieser mit den Ohrenärzten Gellé und Garrigou als Ursache der Taubheit Mikroorganismen angenommen habe, die den Optikus entlang an der Schädelbasis den Akustikus ergriffen hätten. Blaschek läßt die Frage der Migration oder organotrope Metastase

nach P. Römer offen, hält jedoch an der fortgeleiteten Entzündungserscheinung fest.

Ein neurotropes Virus vermuteten auch J. Mulbran und V. Muhlmann die im Anschluß an die Beobachtung eines Falles von Harada'scher Erkrankung mit Pigmentstörung Versuche, mit intrazysternaler Injektion von Glaskörperextrakt von an Harada'schem Syndrom Erkrankter (akute, diffuse, exsudative Chorioiditis mit Ausgang in albinotische Entfärbung des ganzen Augenhintergrunds) bei Kaninchen angestellt haben und dadurch eine Uveitis und Neuritis optica hervorrufen konnten. Die Injektion von Spinalflüssigkeit gleicher Erkrankter in den Glaskörper bewirkte beim Kaninchen typische entzündliche Erscheinungen, die nach 12 bis 13 Tagen auch im nichtinjizierten Auge auftraten. Es scheint sich nach diesen Autoren also beim Erreger der Harada'schen Erkrankung um ein neurotropes Virus zu handeln, das dem des Herpes und der sympathischen Ophthalmie nahesteht. Als Ursache für die gleichzeitige Störung von Seiten des Gehörs, sowie des Pigmentsystems sprechen sie anaphylaktische Erscheinungen an, die durch das zerstörte Uveapigment als Antigen hervorgerufen seien.

Solchen Annahmen einer Infektion setzt A. Peters die Feststellung entgegen, daß die Gehörstörungen bei sympathischer Ophthalmie bisher nur ganz isoliert beobachtet worden wären, ein Umstand, der eher gegen als für die Annahme eines organisierten Krankheitserregers spricht. Peters wirft die Frage auf, ob nicht der Pigmentgehalt des Labyrinths eine Rolle spiele, wenn es zu der „sympathischen Gehörstörung" komme. Diesbezüglich weist er auf die Arbeiten von Elschnig und Kümmel hin, die zur Aufklärung der Entstehung der sympathischen Ophthalmie eine anaphylaktische Erscheinung durch Sensibilisierung des Pigments annehmen wollen. Elschnig hatte gelungene Versuche, durch Injektionen und Ueberpflanzungen eine Iridocyclitis zu erzeugen, die durch Römer, Schirmer und zur Nedden angestellt waren, für nicht

genügend beweiskräftig gehalten, indem er sich auf die Forschungsergebnisse von Golowin stützt, der Iridocyclitiden und Uveitiden durch einfache Injektionen von artfremden Eiweiß-Stoffen erzeugen konnten. Elschnig will die Ergebnisse der genannten obigen Injektionsversuche in gleicher Weise erklärt wissen und nicht auf irgendwelche spezifischen Mikroorganismen zurückführen. E. hat in ausgedehnten Versuchen nachgewiesen, daß bei Gewebsstörung in einem Auge, das andere spezifisch sensibilisierend antwortet, sodaß dort bei Zerfall nur einer weiteren Zelle eine aufflammende Reaktionserscheinung entsteht. In diesem Sinne haben auch die Untersuchungen von Kümmel bemerkenswerte Resultate ergeben, daß nämlich ein Auge durch Injektionen von heterogenem Serum sensibilisiert werde, daß die Anaphylaxie lokal am Auge und die auf dem einen Auge vorbereitete Ueberempfindlichkeit auch auf dem anderen Auge ausgelöst werden könne. Die anaphylaktischen Erscheinungen des Auges treten nach ihm in Form einer Entzündung des Uvealtrakts auf. Kümmel hält diese Ergebnisse auch gerade für die sympathische Entzündung zutreffend, bei der durch die perforierenden Verletzungen starker Gewebs- und damit Eiweißzerfall auftritt.

Auf Grund dieser Forschungsergebnisse glaubt Peters, daß auch das Labyrinthpigment von einer Sensibilisierung nicht verschont bleibe, womit die Hörstörungen eine Erklärung fänden. Auch die Weißfärbung der Zilien würden dadurch einer Erklärung zugänglich.

Auch Cramer glaubt auf Grund seiner Beobachtung von Gehörstörung, Poliosis nnd Alopecie nach sympathischer Ophthalmie, daß dieses Krankheitsbild bei dem Fehlen jeder sonstigen Erklärung für sein Entstehen auf Anaphylaxie beruhe; besonders im Hinblick auf den beobachteten Haarausfall bei Kaninchen, die mit Blut von der Enukleation eines sympathisierenden Menschenauges vorbehandelt waren.

Zur Frage der Pigmentanaphylaxie nimmt auch Koya-

nagi in einer späteren Veröffentlichung Stellung. Er kommt aber betreffs der Gehörstörung aus zeitlichen Differenzen zur Ablehnung einer derartigen Möglichkeit; denn auch nach Elschnig und Salus müßte zwischen dem Zerfall des Uveapigments und der Anaphylaxierung des pigmentierten Labyrinthgewebes eine gewisse Zeitspanne angenommen werden, aber bei den gemachten Beobachtungen war die Gehörstörung im früheren Stadium der Erkrankung eingetreten. Außerdem hält er den Pigmentgehalt des menschlichen Labyrinths für zu gering für die Entstehung einer Störung auf diesem Wege. Auch für die Haarerkrankung möchte er im Hinblick auf deren nahe Beziehungen zu Vitiligo, für die er eine Infektion mit Herpesvirus als wahrscheinlichste Entstehungsursache ansieht, eine anaphylaktische Giftwirkung des Pigments nicht verantwortlich machen.

Desgleichen führt A. v. Scily (1916) in einer tiefgehenden Darlegung aus, daß es doch zu gewagt sein dürfte, auf den Anaphylaxieversuchen von Elschnig und Kümmel die Erklärung von Augenerkrankungen aufzubauen, da die Spezifitätsverhältnisse der verschiedenen Gewebe immer mehr gezeigt hätten, wie kompliziert dieses Problem sei. Statt der erwarteten Lösung, welche die Sonderstellung einzelner Gewebsarten im Verhältnis zum Gesamtorganismus dartun sollten, ergab sich eine wenig verheißungsvolle Vielgestaltigkeit von Wechselbeziehungen. Anschließend stellt er an Hand von eigenen Versuchen fest, daß im generellen Anaphylaxieversuch beim Meerschweinchen kein eindeutiges Resultat sich erzielen ließ, und desgleichen nicht bei lokalen Versuchen. Eine stärkere Wirkung der Reinjektion, die als Ausdruck der durch Sensibilisierung bewirkten lokalen Anaphylaxie gedeutet werden konnte, war mit Sicherheit auszuschließen.

Neuerdings wirft nun Gilbert die Frage auf, ob nicht eine endogene Störung ursächlich für die Erscheinungen der Haut und ihrer Organe, deren Tätigkeit ja hormonal-neural geregelt ist, verantwortlich zu machen sei. Zur

Belegung einer solchen Annahme führt Gilbert neben seinem früher beschriebenen Fall (1910), unter Bezugnahme auf ähnliche selbst beobachtete Fälle, auch Fälle von Vitiligo und nachgewiesener innersekretorischer Störung durch Strandberg, Cutom, Flarer desgleichen bei Alopecie nach Levy-Franchel, Cottenot und Juster an. Er erinnert an die Bedeutung der Abhängigkeit, welche die Keimdrüsentätigkeit beider Geschlechter, für Wachstum und Art der Haare, für die Pigmentbildung und für das vegetative Nervensystem besitzt. G. schreibt von seinem 1910 beschriebenen Patienten, daß mit Eintritt der Vitiligo, Poliosis und Augenerkrankung dieser 36jährige Mann gleichzeitig ein völliges Versagen der Geschlechtsfunktion beobachtet hat. Eine Bestätigung dieser Annahme einer endokrinen Insuffizienz fand Jess, der an einem 13jährigen Mädchen schwerste Iridocyclitis sah und später einwandfreie Störung von Seiten der Hypophyse, Ovarien, Schilddrüse und der Nebenniere feststellen konnte.

Als einzige spätere diesbezügliche Untersuchung mit evt. gleicher Aetiologie ist die Mitteilung von Krasnoff: Die Untersuchung „nach Nandelstedt“ ergab eine Hypofunktion der Geschlechtsdrüsen, der Nebennierenrinde und des Hypophysenhinterlappens bei einem 42jährigen Chinesen, der an einem narbigen Trachom mit doppelseitiger Uveitis, Glaskörpertrübungen, stark herabgesetzter Sehschärfe, Poliosis und Vitiligo litt.

Beweiskräftig erscheinen alle diese Erklärungsversuche bis jetzt nicht. Die akute Entstehung der Erkrankung bei früher gesunden Individuen weist mit großer Wahrscheinlichkeit auf ein von außen eingedrungenes, wahrscheinlich infektiöses Agens hin, das spezifisch entzündungserregende Eigenschaften fürs Auge und das auf irgend eine Weise eine Schädigung auf das innnere Ohr und das Pigment in der Haut und den Haaren haben muß — ob direkt, ob auf nervösem oder anderem Wege, muß vorläufig dahingestellt bleiben. Mehr als Vermutungen lassen sich hierüber nicht äußern.

Auf Grund der Beobachtung dieses einzelnen Falles möchte ich nicht bestimmte Schlüsse ziehen und ich beschränke mich auf die Mitteilung des Falles, die Zusammenstellung ähnlicher Beobachtungen und ihrer Erklärungsversuche.

Literaturverzeichnis.

Arisawa: Nippon Ganka Zasshi 1919 Bd. 23/23, klin. Monbl. 1929 Bd. 82/194.

Avalos. E.: Rev. cub. Oto-Neuro-Oftalm. 5, 75 Zentrl.Bl. f. Oph. 1936, Bd. 37/494.

Blaschek, A.: Zeitschr. f. A., 1903 Bd. 9/434.

Bock, E.: Klin. Monbl. f. A., 1890, Bd. 28/484.

Cramer: Klin. Monbl. f. A. 1913 Bd. 51 II 205.

Cutom: zit. nach Gilbert, Kl. Mbl. f. A., 1930, Bd. 85a/71.

Cuttenot: siehe Levy.

Davies, S.: Arch. of Ophth. 14, 239. Zbl. f. O. 1936, Bd. 35/280.

Elschnig, A.: Arch. f. Ophth. 1910, Bd. 76/509, 78/3, 79/428.

Erdmann, P.: Kl. Mbl. f. A. 1911, Bd. 49I/129.

Flarer: Giorn. ital. di derm. e sifil Bd. 66 aus Gilbert Kl. Mbl. f. A. 1930 85a/71.

Gilbert, W.: Kl. Mbl. f. A., 1910, Bd. 48II /24, 1930, Bd. 85 Anhang 71.

Garrigou: Annales d'oculistique 1901, Zschr. f. A., 1903, Bd. 9/434.

Golowin, S.: Kl. Monbl. f. A., 1909, Bd. 47/150.

Hata und Harada: Jikken Ganka Zasshi 1918, Bd. 2, 199, kl. Mbl. f. A. 82/194, 1929.

v. Hippel, E.: Bericht über 39 Versamml. d. ophth. Gesellsch. in Heidelberg, S. 26. Kl. Mbl. f. A., 1916 Bd. 56/94.

Jakobi, J.: Kl. Mbl. f. A., Bd. 12/439, 1881.

Juster: siehe Levy.

Jess: 39. Ber. d. d. oph. Ges. Leipzig, 1932, Zbl. f. O., 1935 Bd. 34/657.

Komoto, J.: Kl. Mbl. f. A., 48/139 1911, 49I/139, 50II /129.

Koyanagi, Y.: Kl. Mbl. f. A., 1929, Bd. 82/194.

Krasnoff: Sborn usw. (russisch) 1935, Zbl. f. Oph., 1936, Bd. 37/120.

Kümmel, R.: Arch. f. Oph. Bd. 77/393, 1910

Löwenstein, A.: Kl. Mbl. f. A., 1923 Bd. 71/313.

Luo, T. B.: Chin. med. J. 1936, 50, 409; Zbl. f. Oph. 1937 Bd. 38/350.

Levy, Franchel, Cottenot und Juster: Bull. de la soc. franc. de derm. 1922 aus Gilbert Kl. Mbl. f. A., 85a/71, 1930.

Maseda: Jikken, Ganka Zasshi 1926, Bd. 9/431; Kl. Mbl. f. A. 82/194; 1929.

Mulbran und Muhlmann: Act. 1. Congr. Argent Oftalm. 2, 194. Zbl. f. Oph. 1939, Bd. 42/201.
zur Nedden: Arch. f. Ophth. 1906, Bd. 62/194,
Nettleship, E.: Lancet 1883 aus Gilbert, Kl. Mbl. 1910, Bd. 48II/24.
Ogawa: Acta Soc. ophth. jap. 38, Zbl. f. Oph. 1935, Bd. 33/151.
Peters, A.: Kl. Mbl. f. A. 1912, Bd. 50II/433.
Reich: Arch. d' Ophth. I, 307, Jahresber. f. Ophth. 1881, Bd. 12/439.
Rogmann: Annales d'oculistique 1901, Zschr. f. A., 1903, Bd. 9/434.
Römer, P.: Arch. f. Oph. 1903, Bd. 55/302.
Sachs, M.: Zschr. f. A., 1903, Bd. 9/434.
Salus, R.: Arch. f. Oph. 1911, Bd. 79/428.
Schenkel, A.: Kl. Mbl. f. A., Bd. 11/220, Arch. f. Dermatologie.
Snellen: Londoner Kongreß 1881. Zschr. f. A., 1903. Bd. 9/434.
Soriano, F. J.: Arch. Oftalm. Buenos Aires, kl. Mbl. f. A., 1930, Bd. 84/130.
Strandberg: Acta dermatol-venerol. 1917, Bd. 3, Kl. Mbl. 85a/71, 1930.
Sugimoto, S. und Kodama, T.: Acta soc. oph. jap. 41, Zbl. f. Ophth. 1938, Bd. 40, 533.
Scyli, A. v.: Kl. Mbl. f. A., 1916, Bd. 56I/79/197.
Tay: Transaction of the ophth. soc. of the United Kingd. 1892, Bd. 12/29.
Tsuji: Nippon Ganka Zasshi 1918, Bd. 22/359, Kl. Mbl. f. A. Bd. 82/194, 1929.
Vogt, A.: Kl. Mbl. f. A., 1906, Bd. 44I/228.
Wecker, L. de: Annales d'oculistique 1901, 248; Kl. Mbl. f. A. 50II/129, 1912.
Wexler, D.: Kl. Mbl. f. A., 1929, Bd. 82/424.
Yanes und Ferrer: Rev. cub. Oto-Neuro-Oftalm. 1938 7, 5. Zbl. f. Oph. 1939 Bd. 42/20.

Lebenslauf.

Ich wurde am 7. Januar 1913 als Sohn des Universitätsprofessors Dr. Bruno Fleischer und Frida Fleischer geb. Hoch in Tübingen Wttbg. geboren. Dort besuchte ich die Elementarschule und nach Versetzung meines Vaters nach Erlangen 2 weitere Klassen der dortigen Volksschule. Nach dem Besuch des humanistischen Gymnasiums zu Erlangen und des Realgymnasiums zu Neubeuern am Inn legte ich dort im März 1934 die Reifeprüfung ab und erhielt das Zeugnis der Hochschulreife.

Vom Frühjahr 1934 bis Herbst 1935 diente ich freiwillig beim Arbeitsdienst und im Heer. Im Wintersemester 35/36 immatrikulierte ich mich an der Universität Erlangen für Medizin, wo ich im Herbst 1936 das Vorphysikum, im Herbst 1937 das Physikum bestand. Nach Semestern in Königsberg und Freiburg studierte ich wieder in Erlangen, wo ich mich gemäß des Erlasses des Herrn Reichsministers des Innern vom 1. 9. 39 Nr. IV 264/38 G am 21. 11. 39 die Bestallung als Arzt erhielt.